

«УТВЕРЖДАЮ»

Главный врач

Больницы скорой

медицинской помощи №2

г. Ростова-на-Дону

Литвинов Б.И.



«15» ноября 2009 г.

## О Т Ч Е Т

### «ОПЫТ ПРИМЕНЕНИЯ МАЗЕЙ СТЕЛЛАНИН®-ПЭГ И СТЕЛЛАНИН® В ПРАКТИКЕ ЛЕЧЕНИЯ ОЖОГОВ»

Главный исследователь,  
Руководитель межтерриториального  
ожогового центра  
Хирург высшей категории

В.А. Королев

Ростов-на-Дону  
2009 г.


## СПИСОК ИСПОЛНИТЕЛЕЙ

Врач высшей категории



Бородина Е.Ю.

Врач первой категории



Гапич А.В.

## СОДЕРЖАНИЕ

ВВЕДЕНИЕ.....	4
ОБЩАЯ ХАРАКТЕРИСТИКА ИССЛЕДОВАНИЯ.....	5
Место и сроки исследования.....	5
Цель исследования.....	5
Задачи исследования.....	5
Критерии включения.....	5
Критерии исключения.....	6
ОБСЛЕДОВАННАЯ ПОПУЛЯЦИЯ.....	6
Больные с ожогами II-III степени.....	7
Больные с ожогами III-IV степени.....	19
РЕЗУЛЬТАТЫ ИССЛЕДОВАНИЙ.....	27
ЗАКЛЮЧЕНИЕ И РЕКОМЕНДАЦИИ.....	29
СПИСОК ЛИТЕРАТУРЫ.....	30

## ВВЕДЕНИЕ

Ожоговый травматизм является важной медицинской и социальной проблемой. В настоящее время частота ожогов в развитых странах достигает 1:1000 населения в год, а летальность при ожогах колеблется от 1,5 до 5,9% (Юденич, 1980). Около 70% больных получают ограниченные по площади и поверхностные ожоги. Помощь им оказывается в амбулаторных условиях. Из числа госпитализируемых в стационары обожжённых у 60-80% больных также имеются ожоги II-IIIА степени, не требующие оперативного лечения (Вихриев и др., 1996).

В 1960 году А.А. Вишнеvский, Г.Д. Вилявин и М.И. Шрайбер предложили для клинической практики 4-х степенную классификацию ожогов. В этой классификации ожоги I-II-IIIА степени относятся к поверхностным, а ожоги IIIБ-IV степени - к глубоким. Ожоги IIIА степени трактуются, как промежуточные, и могут быть охарактеризованы термином "пограничные ожоги", что позволяет наиболее адекватно разрабатывать методику их лечения (Алексеев, 1996, 1999).

Наиболее частой причиной смерти обожжённых является инфекция, на долю которой, по данным отдельных авторов, приходится более 76% летальных исходов среди пострадавших от ожогов (McManus, 1989).

При нерациональном местном лечении в связи с развитием бурного нагноения на фоне инфекционного процесса ожоги II-IIIА степени могут углубляться. Происходит увеличение раневой поверхности, требующей аутопластического замещения. Кроме того, при сочетании пограничных ожогов IIIА степени с глубокими ожогами IIIБ - IV степени заживление пограничных ожогов на фоне тяжёлой ожоговой болезни часто задерживается. Повышается риск генерализации инфекции, значительно ухудшается прогноз и результаты лечения термической травмы (Алексеев, 1993).

Длительное существование инфекции приводит к задержке процесса заживления ожоговых ран и способствует избыточному рубцеванию, которое продолжается в результате хронической стимуляции воспалительных клеток (Hunt, 1979).

В этой связи рациональная антибактериальная терапия с применением соответствующих средств местного применения – одно из важных компонентов лечения гнойно-некротических процессов, развивающихся на фоне ожоговой болезни.

В настоящее время созданы и зарегистрированы новые лекарственные препараты, предназначенные для лечения гнойно-некротических поражений. Одним из представителей указанной группы препаратов является 1,3-диэтилбензимидазолия трийодид - Стелланин®. К настоящему времени разработаны две мазевые лекарственные формы Стелланина®: Стелланин®-ПЭГ мазь для наружного применения 3% и Стелланин® мазь для наружного применения 3%. Мази отличаются

составом вспомогательных веществ. Мазь Стелланин<sup>®</sup>-ПЭГ имеет в качестве основы гидрофильный полиэтиленоксид (полиэтиленгликоль) и применяется в I-ой фазе раневого процесса (фазе экссудации). Клинически показана высокая антибактериальная, противовоспалительная и осмотическая активность препарата Стелланин<sup>®</sup>-ПЭГ. Мазь Стелланин<sup>®</sup> имеет гидрофобную вазелиновую основу и применяется во III-ей фазе раневого процесса (фазе регенерации). Опыт применения мази Стелланин<sup>®</sup> свидетельствует о ее высокой антибактериальной, противовоспалительной и регенерационной активности.

В этой связи, перспективным представляется применение мазей Стелланин<sup>®</sup>-ПЭГ и Стелланин<sup>®</sup> для лечения поверхностных ожогов II-IIIА степеней в качестве средств местного медикаментозного лечения.

## **МЕСТО И СРОКИ ИССЛЕДОВАНИЯ**

Исследование проведено на клинической базе Межтерриториального ожогового центра Больницы скорой медицинской помощи №2, г. Ростов-на-Дону с мая по октябрь 2009 г.

## **ЦЕЛЬ ИССЛЕДОВАНИЯ**

На основании применения мазей «Стелланин<sup>®</sup>-ПЭГ 3%» и «Стелланин<sup>®</sup> 3%» при лечении ожоговых ран II-IIIАБ-IV степени определить эффективность их применения у обожженных с ожоговыми ранами различной степени.

## **ЗАДАЧИ ИССЛЕДОВАНИЯ**

1. Провести изучение эффективности мазей «Стелланин<sup>®</sup>» и «Стелланин<sup>®</sup>-ПЭГ» при лечении больных с поверхностными и пограничными ожогами II-IIIА степени.
2. Провести изучение эффективности мазей «Стелланин<sup>®</sup>» и «Стелланин<sup>®</sup>-ПЭГ» при лечении больных с глубокими ожогами IIIБ-IV степени на этапе подготовки к аутодермопластике.

## **КРИТЕРИИ ВКЛЮЧЕНИЯ**

Женщины и мужчины от 18 до 85 лет, находящиеся на стационарном лечении по поводу ожоговых ран.

## КРИТЕРИИ ИСКЛЮЧЕНИЯ

1. Аллергические реакции на йодсодержащие препараты.
2. Беременные или кормящие женщины.
3. Пациенты с серьезными сопутствующими заболеваниями в стадии декомпенсации.
4. Больные в терминальных состояниях.

## ОБСЛЕДОВАННАЯ ПОПУЛЯЦИЯ

Всего было обследовано 30 больных с ожоговыми ранами II-IIIАБ-IV степени.

Пациенты были распределены по двум группам в зависимости от степени ожога.

1. Больные с ожогами II-IIIА степени.
2. Больные с ожогами IIIАБ-IV степени при подготовке ран к аутодермопластике.

### 1. Больные с ожогами II-IIIА степени.

В исследуемую группу входило 20 больных (11 женщин, 9 мужчин) в возрасте от 19 до 76 лет (средний возраст – 44,7 года) с общей площадью ожогового поражения от 1 до 45 % поверхности тела.

### 2. Больные с ожогами IIIАБ-IV степени.

В исследуемую группу входило 10 больных (7 женщин, 3 мужчины) в возрасте от 23 до 82 лет (в среднем – 53,4 года) с общей площадью ожогового поражения от 0,5 до 40% поверхности тела. При этом площадь глубокого ожога составляла от 0,2 до 5% поверхности тела.

## БОЛЬНЫЕ С ОЖОГАМИ II-IIIА СТЕПЕНИ

**Больная БЗИ**, 1933 г. р. (76 лет).

**Дата поступления в стационар:** 13.07.2009 г.

**Основной диагноз:** Ожог кипятком II-IIIА степени правой нижней конечности.

**Площадь ожогового поражения:** 3% от общей площади поверхности тела.

**Назначено средство местного лечения:** Стелланин, мазь 3% - 13.07.2009 г.

**1-ый день лечения Стелланином:** После обработки раны перекисью водорода и удаления отслоенного эпидермиса на рану тонким слоем нанесен препарат Стелланин, мазь 3%.

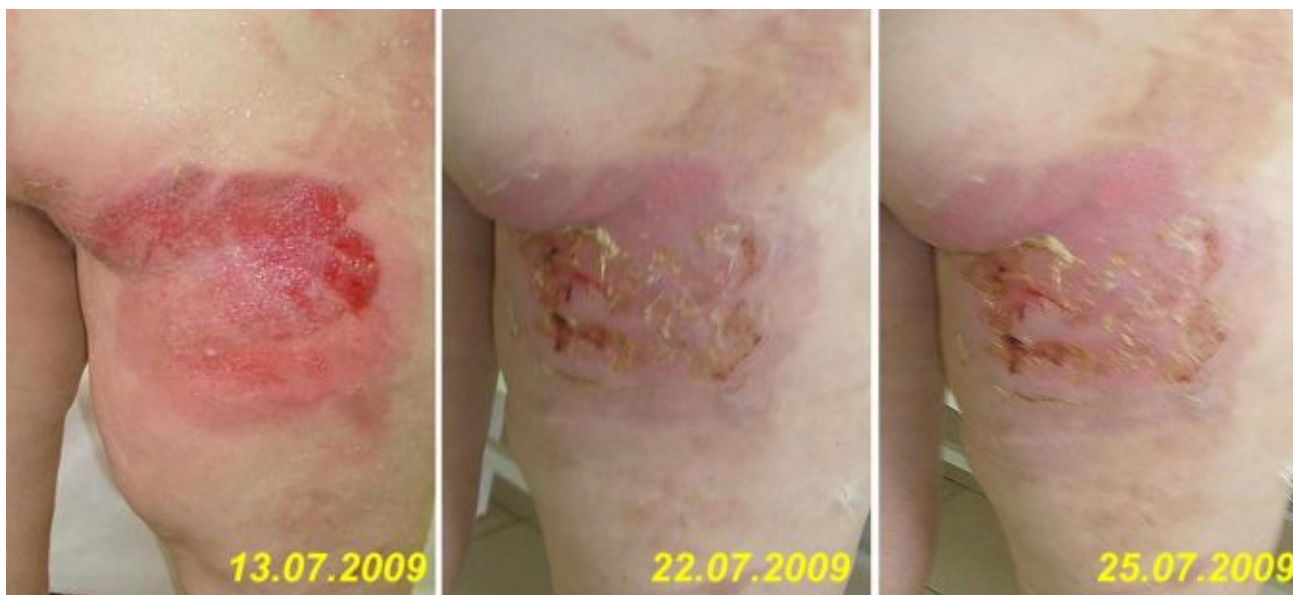**5-ый день лечения Стелланином:** Уменьшение раны на 30 % за счет активной краевой и островковой эпителизации. Рана мозаично покрыта налетом фибрина. Отделяемое умеренное.

**10-ый день лечения Стелланином:** Рана полностью эпителизирована за счет активной краевой эпителизации. Кожный покров восстановлен.

**Полнота эпителизации:** 100 % на 10-й день терапии.

**Сроки полной эпителизации:** 10 дней.

**Дата выписки из стационара:** 25.07.2009 г.



**Больная БЮЕ**, 1985 г. р. (23 года).

**Дата поступления в стационар:** 14.07.2009 г.

**Основной диагноз:** Ожог пламенем II-IIIА степени левого бедра.

**Площадь ожогового поражения:** 3% от общей площади поверхности тела.

**Назначено средство местного лечения:** Стелланин-ПЭГ, мазь 3% - 14.07.2009 г.

**1-ый день лечения Стелланином:** После обработки раны перекисью водорода струп обработан перманганатом калия, на рану наложен препарат Стелланин-ПЭГ, мазь 3%.

**6-ой день лечения Стелланином:** Струп отторгся самостоятельно во время перевязки. Значительное уменьшение раны на 66% за счет краевой эпителизации. На рану тонким слоем наносится препарат Стелланин, мазь 3%.



**9-ый день лечения Стелланином:** Уменьшение раны на 83%, рана очищается от налета фибрина. На рану тонким слоем наносится препарат Стелланин-ПЭГ, мазь 3%.

**10-ый день лечения Стелланином:** Полнота эпителизации более 90%. Рана заживает за счет краевой и островковой эпителизации. Выписана на амбулаторное лечение, назначен препарат Стелланин, мазь 3%. Подготовка к выписки из стационара.

**Полнота эпителизации:** более 90% на 10-й день терапии.

**Сроки полной эпителизации:** 14 дней.

**Дата выписки из стационара:** 24.08.2009 г.

**Больной ВВС**, 1955 г. р. (54 года).

**Дата поступления в стационар:** 12.10.2009 г.

**Основной диагноз:** Ожог пламенем I-IIIА степени нижних конечностей.

**Площадь ожогового поражения:** 5% от общей площади поверхности тела.

**Назначено средство местного лечения:** Стелланин, мазь 3% - 12.10.2009 г.

**1-ый день лечения Стелланином:** После обработки раны на участок поражения тонким слоем нанесен препарат Стелланин, мазь 3%.

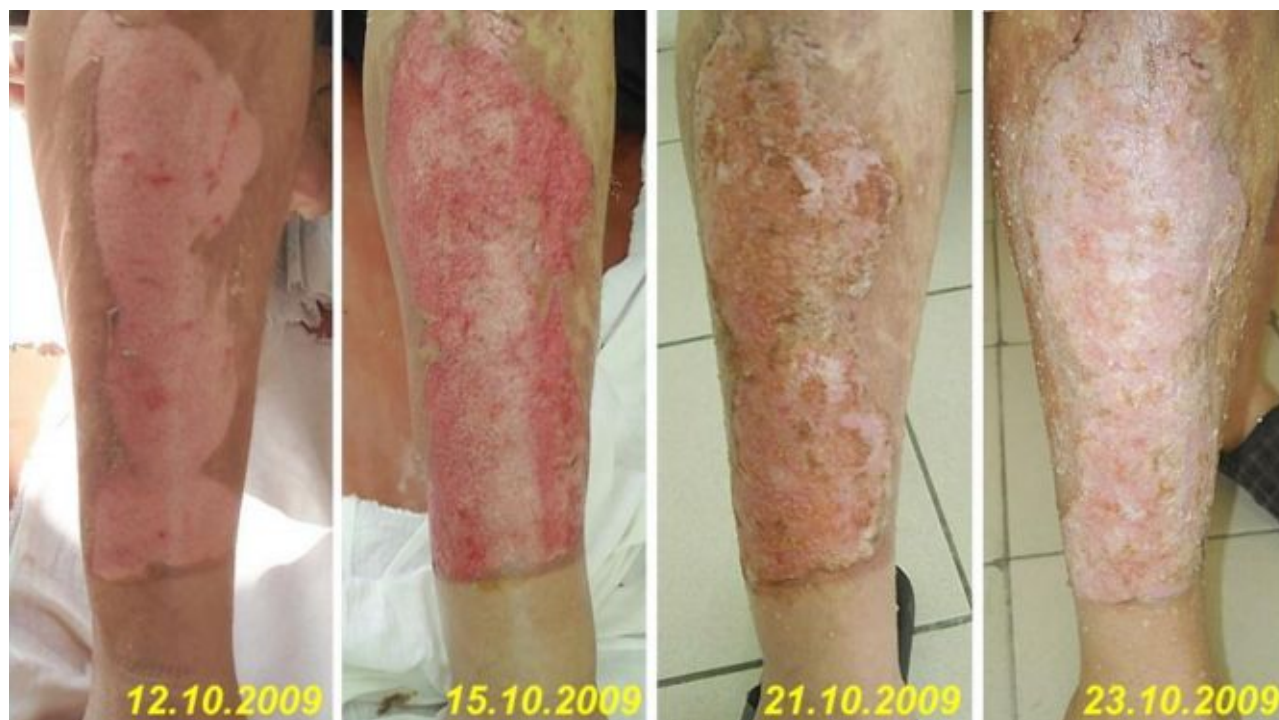**4-ый день лечения Стелланином:** Уменьшение раны на 35 % за счет активной краевой и островковой эпителизации. Отделяемое серозное умеренное.

**12-ый день лечения Стелланином:** Уменьшение раны на 96 % за счет активной краевой и островковой эпителизации. Для амбулаторного лечения назначен препарат Стелланин, мазь 3%. Подготовка к выписки из стационара.

**Полнота эпителизации:** 96 % на 12-й день терапии.

**Сроки полной эпителизации:** 16 дней.

**Дата выписки из стационара:** 24.10.2009 г.





**Больная ЕАВ**, 1990 г. р. (19 лет).

**Дата поступления в стационар:** 13.10.2009 г.

**Основной диагноз:** Контактный ожог раскаленным предметом **I-III** степени правой верхней конечности.

**Площадь ожогового поражения:** 1% от общей площади поверхности тела.

**Назначено средство местного лечения:** Стелланин-ПЭГ, мазь 3% - 13.10.2009 г.

**1-ый день лечения Стелланином:** В центре рана покрыта тонким влажным струпом, по периферии – налет фибрина. Отделяемое серозно-гнойное. После обработки раны на участок поражения тонким слоем нанесен препарат Стелланин-ПЭГ, мазь 3%.

**6-ый день лечения Стелланином:** Большая часть струпа отошла, под ним рана покрыта налетом фибрина. Отделяемое серозно-гнойное умеренное. На участок поражения тонким слоем нанесен препарат Стелланин-ПЭГ, мазь 3%.

**8-ый день лечения Стелланином:** Уменьшение ран на 60 % за счет активной краевой эпителизации. Раны очищаются от налета фибрина. На участок поражения тонким слоем нанесен препарат Стелланин, мазь 3%.

**10-ый день лечения Стелланином:** Уменьшение ран на 80 %. Остались мозаично расположенные раны в стадии активной эпителизации. Для амбулаторного лечения назначен препарат Стелланин, мазь 3%. Подготовка к выписке из стационара.

**Полнота эпителизации:** 80 % на 10-й день терапии.

**Дата выписки из стационара:** 23.10.2009 г.

**Больная КНИ**, 1948 г. р. (61 год).

**Дата поступления в стационар:** 01.10.2009 г.

**Основной диагноз:** Ожог кипятком **II-III** степени лица, шеи, туловища, верхних конечностей.

**Площадь ожогового поражения:** 17% от общей площади поверхности тела.

**Назначено средство местного лечения:** Стелланин-ПЭГ, мазь 3% - 01.10.2009 г.

**1-ый день лечения Стелланином:** Рана покрыта налетом фибрина, местами формируется тонкий влажный струп. После обработки раны на участок поражения тонким слоем нанесен препарат Стелланин-ПЭГ, мазь 3%.

**14-ый день лечения Стелланином:** Раны очищаются от налета фибрина. Отделяемое серозно-гнойное умеренное. Активная краевая эпителизация. На животе и верхних конечностях раны полностью эпителизованы. На участки поражения тонким слоем нанесен препарат Стелланин-ПЭГ, мазь 3%.

**19-ый день лечения Стелланином:** Уменьшение ран на 90 %. В подмышечной области раны вяло очищаются от налета фибрина. Активная краевая эпителизация. серозно-гнойное незначительное. На участок поражения тонким слоем нанесен препарат Стелланин, мазь 3%.

**26-ый день лечения Стелланином:** Раны эпителизовались полностью, целостность кожного покрова восстановлена. Подготовка к выписке из стационара.

**Полнота эпителизации:** 100 % на 26-й день терапии.

**Дата выписки из стационара:** 26.10.2009 г.

**Больной КАА**, 1971 г. р. (38 полных лет).

Дата поступления в стационар: 14.10.2009 г.

Основной диагноз: Ожог пламенем I-III степени лица, правой верхней конечности, живота.

Площадь ожогового поражения: 3% от общей площади поверхности тела.

Назначено средство местного лечения: Стелланин, мазь 3% - 14.10.2009 г.

1-ый день лечения Стелланином: После обработки ран на участки поражения тонким слоем нанесен препарат Стелланин, мазь 3%.

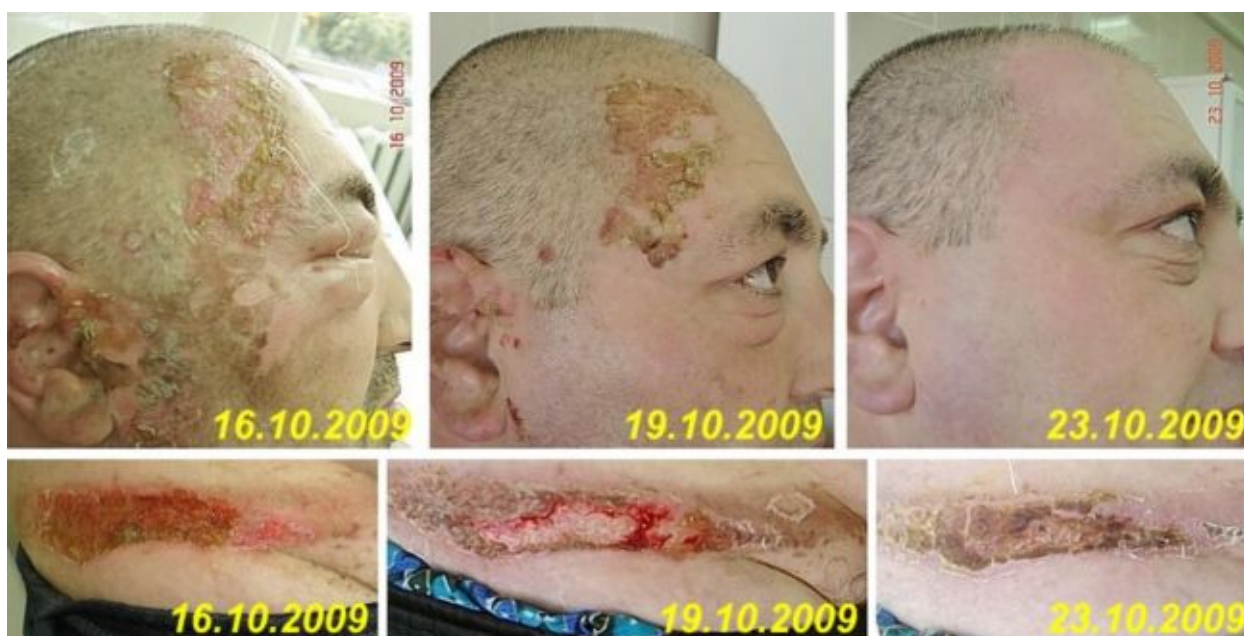5-ый день лечения Стелланином: Уменьшение раны на 50 % за счет активной краевой эпителизации. Отделяемое серозное скудное. На участки поражения тонким слоем нанесен препарат Стелланин-ПЭГ, мазь 3%.

10-ый день лечения Стелланином: Уменьшение ран на 98 %. Для амбулаторного лечения назначен препарат Стелланин, мазь 3%. Подготовка к выписке из стационара.

Полнота эпителизации: 98 % на 10-й день терапии.

Сроки полной эпителизации: 14 дней.

Дата выписки из стационара: 24.10.2009 г.



**Больная КНД**, 1935 г. р. (73 года).

Дата поступления в стационар: 25.08.2009 г.

Основной диагноз: Ожог кипятком II-III степени груди, живота.

Площадь ожогового поражения: 4 % от общей площади поверхности тела.

Сопутствующие заболевания: сахарный диабет.

Назначено средство местного лечения: йодопирон 1%.

Заменен на Стелланин, мазь 3% - 02.09.2009 г.

1-ый день лечения Стелланином: На рану тонким слоем нанесен препарат Стелланин, мазь 3%.

5-ый день лечения Стелланином: Активная краевая и островковая эпителизация. Полнота эпителизации 50%. Отделяемое серозное умеренное. На рану тонким слоем нанесен препарат Стелланин, мазь 3%.

9-ый день лечения Стелланином: Полнота эпителизации 100 %.

**Полнота эпителизации:** 100 %.  
**Сроки полной эпителизации:** 23 дня.  
**Дата выписки из стационара:** 17.09.2009 г.

**Больной КСН**, 1954 г. р. (54 года).

**Дата поступления в стационар:** 26.05.2009 г.

**Основной диагноз:** Ожог кипятком **I-III** степени туловища, верхних и нижних конечностей.

**Площадь ожогового поражения:** 8% от общей площади поверхности тела.

**Назначено средство местного лечения:** Стелланин, мазь 3% - 26.05.2009 г.

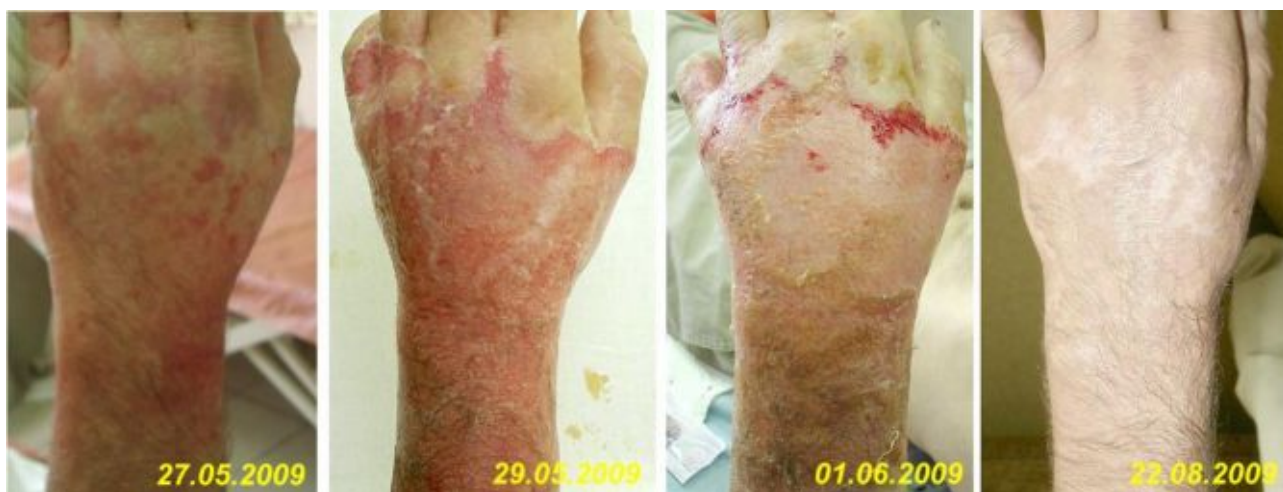**1-ый день лечения Стелланином:** После обработки раны перекисью водорода на рану тонким слоем нанесен препарат Стелланин, мазь 3%.

**8-ой день лечения Стелланином:** Уменьшение раны на 64 % за счет активной краевой эпителизации. На рану тонким слоем наносится препарат Стелланин, мазь 3%.

**23-ый день лечения Стелланином:** Полнота эпителизации 97 %. С помощью применения Стелланина удалось избежать формирования струпа при лечении ожогов III степени.

**Последующее наблюдение:** Амбулаторно назначено применение препарата Стелланин, мазь 3%. Визит к врачу 22.08.2009 г. - раны полностью эпителизированы. Кожный покров восстановлен. Подготовка к выписке из стационара.

**Дата выписки из стационара:** 18.06.2009 г.



**Больной КНН**, 1965 г. р. (44 года).

**Дата поступления в стационар:** 28.07.2009 г.

**Основной диагноз:** Ожог пламенем электродуги **I-III** степени лица, шеи, верхних конечностей.

**Площадь ожогового поражения:** 10% от общей площади поверхности тела.

**Назначено средство местного лечения:** Стелланин-ПЭГ, мазь 3% - 28.07.2009 г.

**1-ый день лечения Стелланином:** Удален некротизированный эпидермис. После обработки раны перекисью водорода на рану тонким слоем нанесен препарат Стелланин-ПЭГ, мазь 3%.



**5-ый день лечения Стелланином:** Уменьшение раны на 50 % за счет активной краевой эпителизации. Замена препарата Стелланин-ПЭГ, мазь 3% на Стелланин, мазь 3%.

**10-ый день лечения Стелланином:** Уменьшение раны на 70 %. На рану тонким слоем наносится препарат Стелланин, мазь 3%.

**20-ый день лечения Стелланином:** Полнота эпителизации 100 %. Кожный покров восстановлен полностью. Подготовка к выписки из стационара.

**Полнота эпителизации:** 100 % на 20-й день терапии.

**Сроки полной эпителизации:** 20 дней.

**Дата выписки из стационара:** 17.08.2009 г.

**Больной КАК**, 1952 г. р. (57 года).

**Дата поступления в стационар:** 27.07.2009 г.

**Основной диагноз:** Ожог кипятком II-IIIА степени правой стопы.

**Площадь ожогового поражения:** 1% от общей площади поверхности тела.

**Назначено средство местного лечения:** Стелланин, мазь 3% - 27.07.2009 г.

**1-ый день лечения Стелланином:** После обработки раны перекисью водорода на рану тонким слоем нанесен препарат Стелланин, мазь 3%.

**7-ой день лечения Стелланином:** Уменьшение раны на 50 % за счет активной краевой эпителизации. На рану тонким слоем наносится препарат Стелланин, мазь 3%.

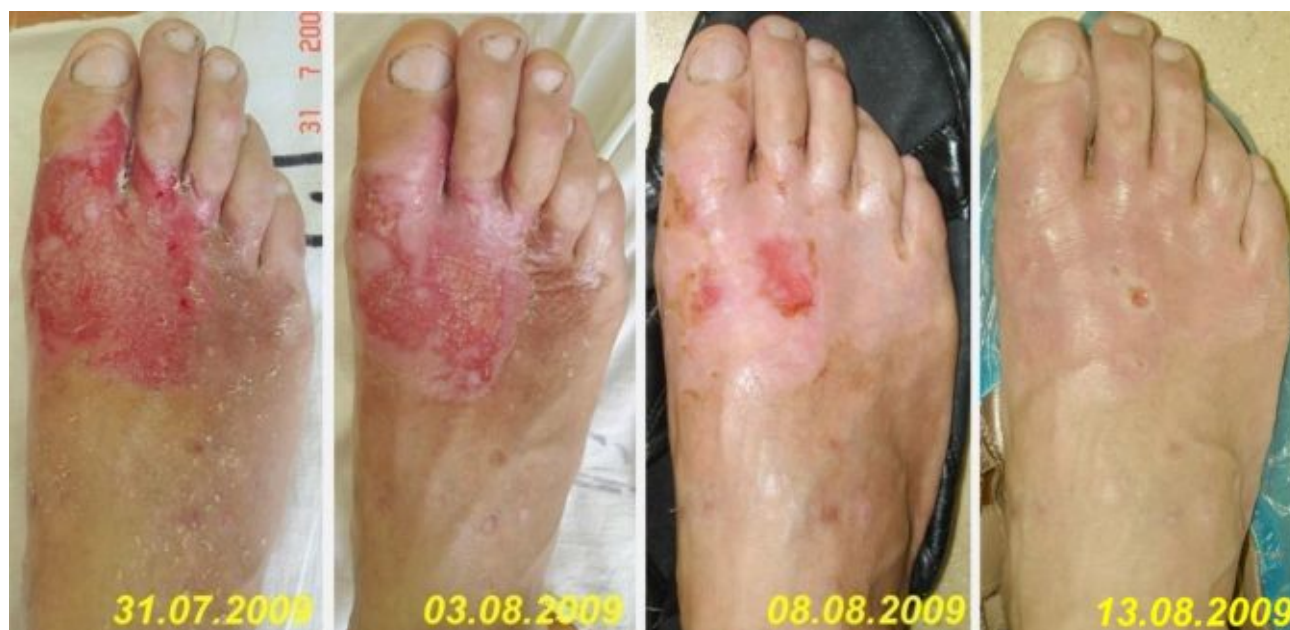**12-ый день лечения Стелланином:** Уменьшение раны на 99 %. На рану тонким слоем наносится препарат Стелланин, мазь 3%. Подготовка к выписке из стационара.

**Последующее наблюдение:** Амбулаторно назначено применение препарата Стелланин, мазь 3%. Визит к врачу 13.08.2009 г. - раны полностью эпителизованы. Кожный покров восстановлен.

**Полнота эпителизации:** 100 % на 14-й день терапии.

**Сроки полной эпителизации:** 14 дней.

**Дата выписки из стационара:** 08.08.2009 г.



**Больная МЕВ**, 1989 г. р. (19 лет).

Дата поступления в стационар: 21.06.2009 г.

Основной диагноз: Ожог кипятком **I-III** степени левой молочной железы, грудной клетки.

Площадь ожогового поражения: 2% от общей площади поверхности тела.

Назначено средство местного лечения: Повязка с фурацилином - 21.06.2009 г.

Замена на Стелланин-ПЭГ, мазь 3%:  
26.05.2009 г.

Чередование препаратов мазь левомеколь и Стелланин, мазь 3% с 14.07.2009 г.

**При поступлении в стационар:** После обработки раны перекисью водорода и удаления отслоенного эпидермиса наложена повязка с фурацилином.

**1-ый день лечения Стелланином:** После обработки раны перекисью водорода струп обработан перманганатом калия, на рану наложен препарат Стелланин-ПЭГ, мазь 3%.

**3-ий день лечения Стелланином:** 50% раневой поверхности эпителизировалось, на остальной части рана покрыта тонким струпом. На рану тонким слоем наносится препарат Стелланин, мазь 3%.

**14-ый день лечения Стелланином:** 80% раневой поверхности эпителизировалось. Рана с активной краевой и островковой эпителизацией, отделяемое серозное, скудное. Выписка из стационара на амбулаторное лечение.

**Последующее наблюдение:** Амбулаторно назначено применение препаратов Стелланин, мазь 3%. и мазь левомеколь. Визит к врачу 25.08.2009 г. - раны полностью эпителизованы. Кожный покров восстановлен.

Полнота эпителизации: 80% на 20-й день терапии.

Дата выписки из стационара: 14.07.2009 г.

**Больной НММ**, 1959 г. р. (50 лет).

Дата поступления в стационар: 21.05.2009 г.

Основной диагноз: Ожог пламенем **I-III** степени головы, лица, верхних конечностей.

Площадь ожогового поражения: 6% от общей площади поверхности тела.

Назначено средство местного лечения: Стелланин, мазь 3% - 21.05.2009 г.

**1-ый день лечения Стелланином:** Удален отслоенный эпидермис. После обработки раны перекисью водорода на рану тонким слоем нанесен препарат Стелланин, мазь 3%.

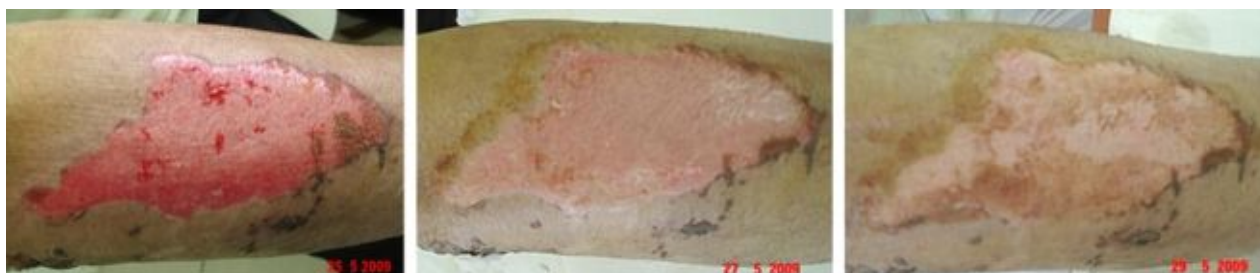**5-ый день лечения Стелланином:** Уменьшение раны за счет краевой эпителизации. Обработка раны перекисью водорода. На рану тонким слоем наносится препарат Стелланин, мазь 3%.

**9-ый день лечения Стелланином:** Полнота эпителизации 100 %.

Полнота эпителизации: 100 %.

Сроки полной эпителизации: 9 дней.

Дата выписки из стационара: 29.05.2009 г.



**Больная ПНН**, 1954 г. р. (55 лет).

**Дата поступления в стационар:** 19.06.2009 г.

**Основной диагноз:** Химический ожог щелочью II-IIIА степени обеих стоп.

**Площадь ожогового поражения:** 2% от общей площади поверхности тела.

**Назначено средство местного лечения:** Левомеколь мазь, растворы антисептиков - 19.06.2009 г.

Заменены на Стелланин-ПЭГ, мазь 3% - 26.06.2009 г.

**При поступлении в стационар:** назначены мазь Левомеколь, растворы антисептиков (с 19.06.2009 г. по 26.06.2009 г.). В связи с отсутствием положительной динамики произведена замена средств местной терапии на Стелланин.

**1-ый день лечения Стелланином:** После обработки раны перекисью водорода на рану тонким слоем нанесен препарат Стелланин-ПЭГ, мазь 3%.

**7-ой день лечения Стелланином:** Значительное уменьшение размера ран за счет активной краевой эпителизации. Отделяемое серозно-гнойное, умеренное.

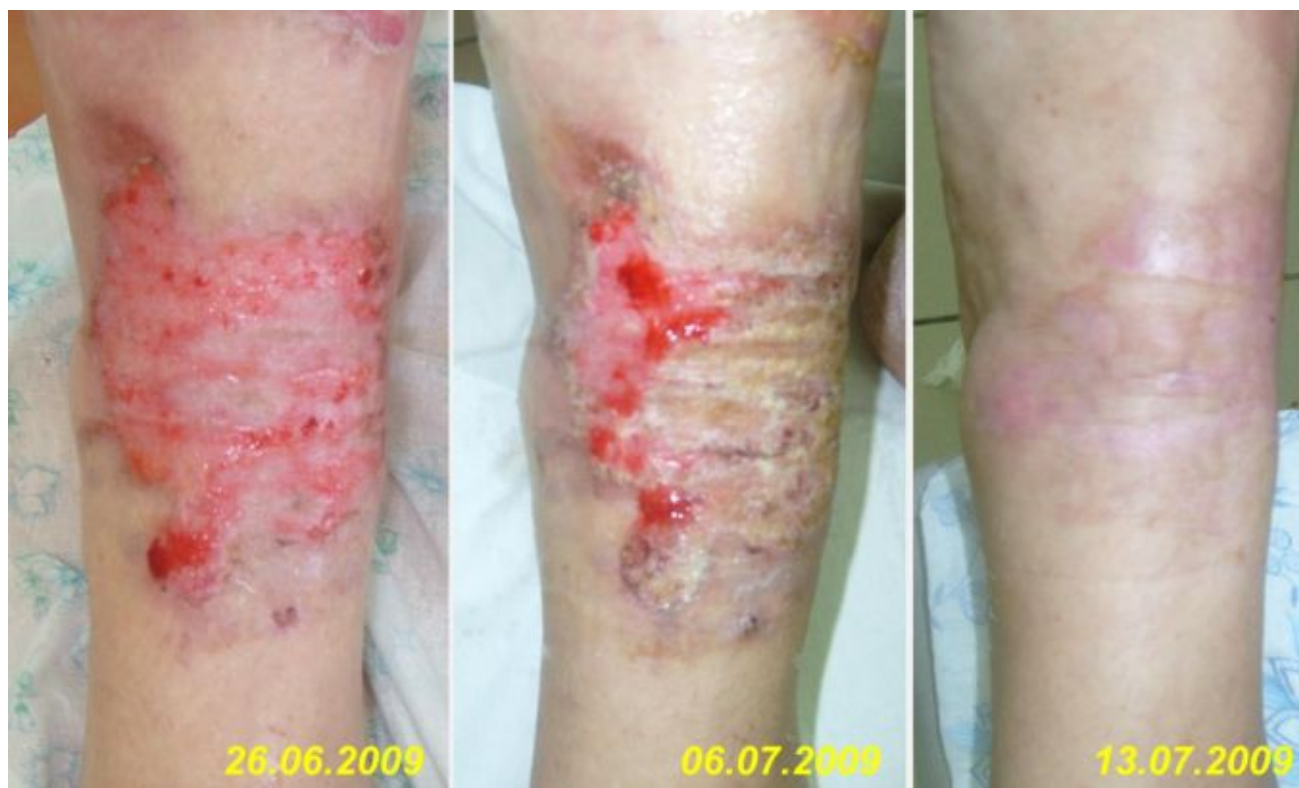**10-ый день лечения Стелланином:** На правой стопе кожный покров полностью восстановлен. На левой стопе рана в стадии активной эпителизации. Отделяемое скудное. Замена препарата Стелланин-ПЭГ, мазь 3% на Стелланин, мазь 3%.

**17-ый день лечения Стелланином:** Кожный покров восстановлен полностью. Подготовка к выписке из стационара.

**Полнота эпителизации:** 100 % на 17-й день терапии.

**Сроки полной эпителизации:** 24 дня.

**Дата выписки из стационара:** 13.07.2009 г.



**Больной ПАИ**, 1975 г. р. (34 года).

**Дата поступления в стационар:** 09.10.2009 г.

**Основной диагноз:** Ожог пламенем электродуги **I-III** степени правой кисти.

**Площадь ожогового поражения:** 1% от общей площади поверхности тела.

**Назначено средство местного лечения:** Стелланин, мазь 3% - 09.10.2009 г.

**1-ый день лечения Стелланином:** После обработки ран на участки поражения тонким слоем нанесен препарат Стелланин, мазь 3%.

**5-ый день лечения Стелланином:** Уменьшение раны на 50 % за счет активной краевой эпителизации. Отделяемое серозное умеренное. На участки поражения тонким слоем нанесен препарат Стелланин-ПЭГ, мазь 3%.

**10-ый день лечения Стелланином:** Уменьшение ран на 88 %. Для амбулаторного лечения назначен препарат Стелланин, мазь 3%. Подготовка к выписки из стационара.

**Полнота эпителизации:** 88 % на 10-й день терапии.

**Сроки полной эпителизации:** 16 дней.

**Дата выписки из стационара:** 19.10.2009 г.

**Больной ПСЮ**, 1986 г. р. (22 года).

**Дата поступления в стационар:** 26.07.2009 г.

**Основной диагноз:** Ожог кипящим маслом **I-III** степени правой верхней конечности.

**Площадь ожогового поражения:** 3% от общей площади поверхности тела.

**Назначено средство местного лечения:** Стелланин, мазь 3% - 26.07.2009 г.

**1-ый день лечения Стелланином:** Удален отслоенный эпидермис. После обработки раны перекисью водорода на рану тонким слоем нанесен препарат Стелланин, мазь 3%.

**3-ий день лечения Стелланином:** Обработка раны перекисью водорода. На рану тонким слоем наносится препарат Стелланин, мазь 3%.

**5-ый день лечения Стелланином:** Уменьшение раны на 30 %. На рану тонким слоем наносится препарат Стелланин, мазь 3%.

**8-ой день лечения Стелланином:** Полнота эпителизации 70 %. На рану тонким слоем наносится препарат Стелланин, мазь 3%.

**10-ый день лечения Стелланином:** Полнота эпителизации 84 %. Подготовка к выписке из стационара.

**Полнота эпителизации:** 84 % на 10-й день терапии.

**Сроки полной эпителизации:** 14 дней.

**Дата выписки из стационара:** 05.08.2009 г.

**Больной РНВ**, 1973 г. р. (35 лет).

**Дата поступления в стационар:** 31.08.2009 г.

**Основной диагноз:** Ожог пламенем **I-III** степени верхних конечностей: предплечья, кисти.

**Площадь ожогового поражения:** 3% от общей площади поверхности тела.

**Назначено средство местного лечения:** Стелланин, мазь 3% - 31.08.2009 г.

**1-ый день лечения Стелланином:** Удален отслоенный эпидермис. После обработки раны перекисью водорода на рану тонким слоем нанесен препарат Стелланин, мазь 3%.



**5-ый день лечения Стелланином:** Уменьшение раны за счет краевой эпителизации на 66%. На рану тонким слоем наносится препарат Стелланин, мазь 3%.

**10-ый день лечения Стелланином:** Полнота эпителизации 100 %. Подготовка к выписки из стационара.

**Полнота эпителизации:** 100 %.

**Сроки полной эпителизации:** 10 дней.

**Дата выписки из стационара:** 10.09.2009 г.

**Больная СОЯ**, 1986 г. р. (23 года).

**Дата поступления в стационар:** 18.10.2009 г.

**Основной диагноз:** Ожог кипятком I-IIIА степени туловища, верхних и нижних конечностей.

**Площадь ожогового поражения:** 6% от общей площади поверхности тела.

**Назначено средство местного лечения:** Стелланин-ПЭГ, мазь 3% - 18.10.2009 г.

**1-ый день лечения Стелланином:** Удален отслоенный эпидермис. После обработки раны на участок поражения тонким слоем нанесен препарат Стелланин-ПЭГ, мазь 3%.

**3-ий день лечения Стелланином:** Раны покрыты налетом фибрина. Отделяемое серозно-гнойное умеренное. Рана обработана перекисью водорода. На участок поражения тонким слоем нанесен препарат Стелланин-ПЭГ, мазь 3%.

**10-ый день лечения Стелланином:** Уменьшение ран на 50 % за счет активной краевой эпителизации. Раны покрыты налетом фибрина. Отделяемое серозно-гнойное умеренное. На участок поражения тонким слоем нанесен препарат Стелланин, мазь 3%.

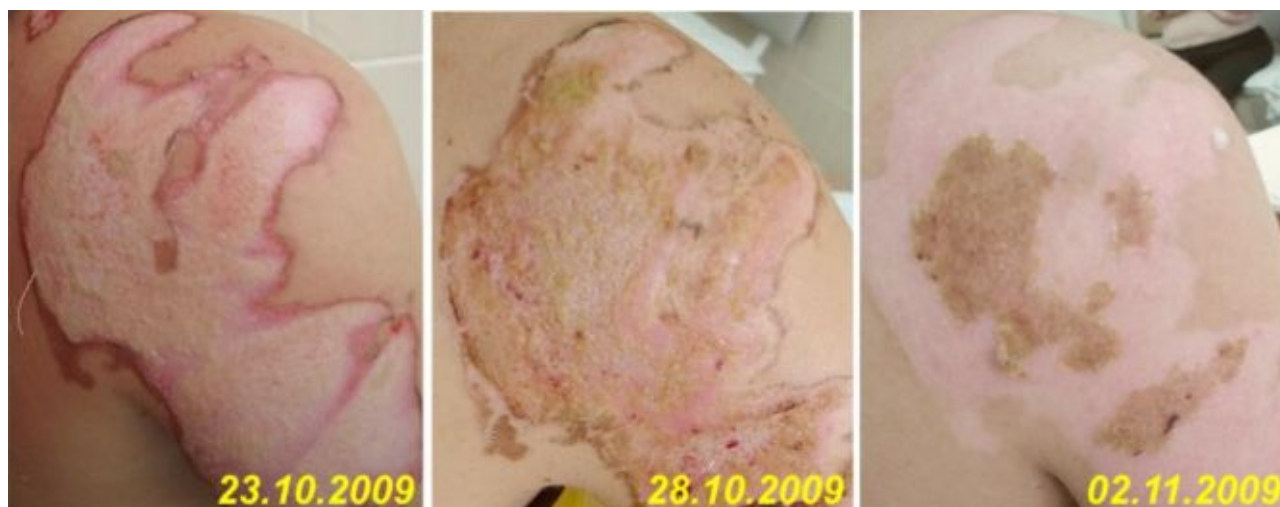**13-ый день лечения Стелланином:** Уменьшение ран на 85 % за счет активной краевой эпителизации. На верхних и нижних конечностях раны полностью эпителизовались. На спине остались мозаично расположенные раны, очищающиеся от налета фибрина. Отделяемое серозно-гнойное умеренное. Применяется препарат Стелланин, мазь 3%.

**15-ый день лечения Стелланином:** Раны эпителизовались полностью. Целостность кожного покрова восстановлена. Подготовка к выписке из стационара.

**Полнота эпителизации:** 100 % на 15-й день терапии.

**Сроки полной эпителизации:** 15 дней.

**Дата выписки из стационара:** 02.11.2009 г.



**Больной ЦДВ**, 1945 г. р. (63 года).

**Дата поступления в стационар:** 11.06.2009 г.

**Основной диагноз:** Ожог пламенем I-III степени головы, туловища, верхних и нижних конечностей.

**Площадь ожогового поражения:** 45% от общей площади поверхности тела.

**Назначено средство местного лечения:** Стелланин-ПЭГ, мазь 3% - 11.06.2009 г.

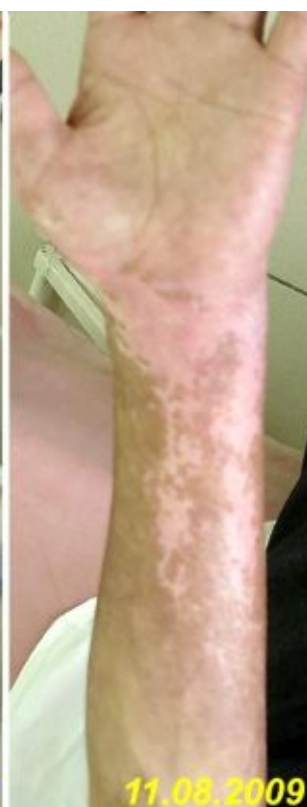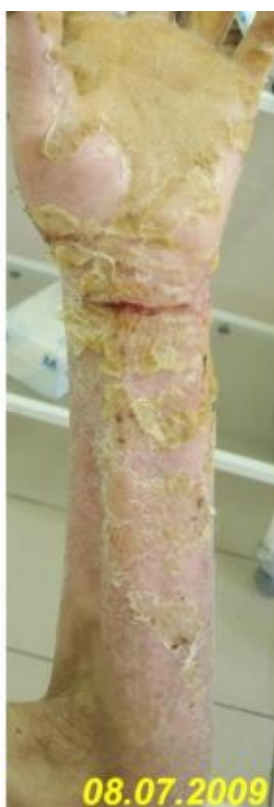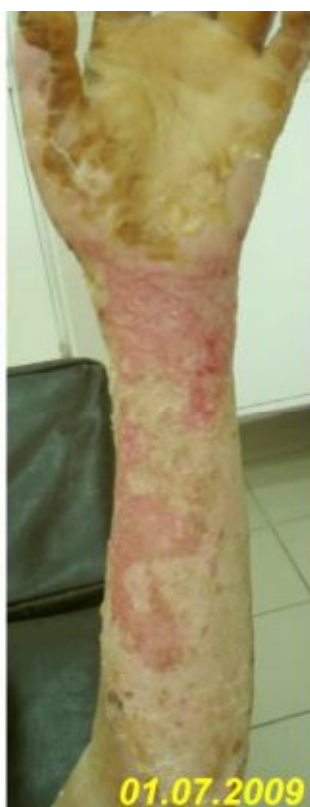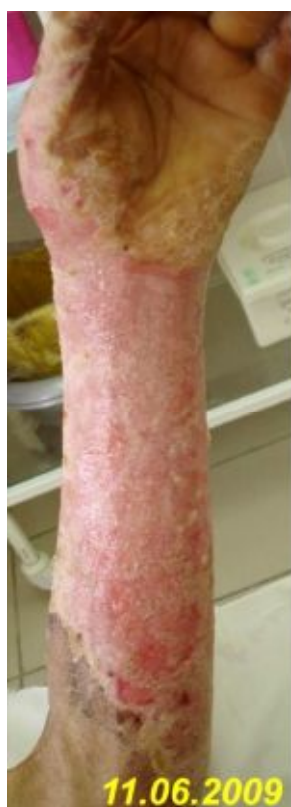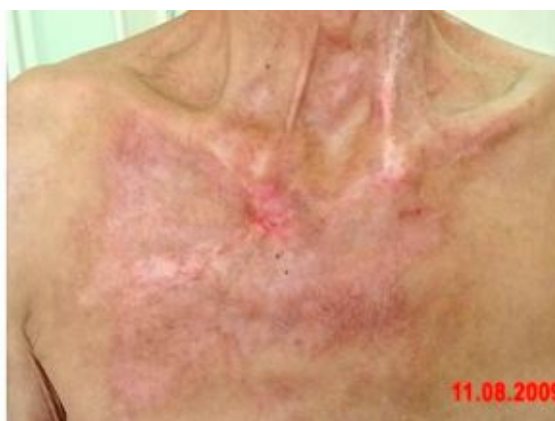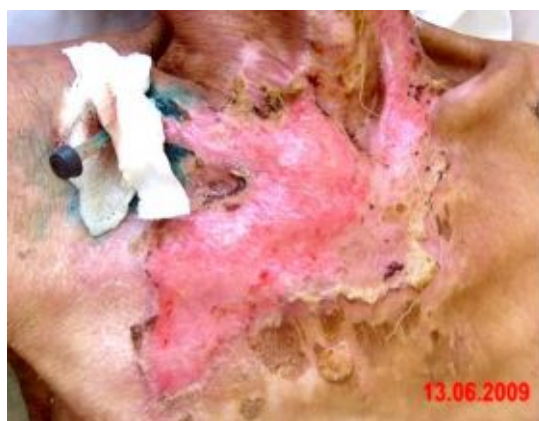**1-ый день лечения Стелланином:** После обработки раны перекисью водорода на рану тонким слоем нанесен препарат Стелланин-ПЭГ, мазь 3%.

**10-ый день лечения Стелланином:** Уменьшение раны на 30 % за счет активной краевой и островковой эпителизации. На рану тонким слоем наносится препарат Стелланин, мазь 3%.

**29-ый день лечения Стелланином:** Уменьшение раны на 96 % за счет активной краевой и островковой эпителизации.

**Последующее наблюдение:** Амбулаторно назначено применение препарата Стелланин, мазь 3%. Визит к врачу 11.08.2009 г. - раны полностью эпителизованы. Кожный покров восстановлен.

**Дата выписки из стационара:** 10.07.2009 г.



**Больная ЧАС**, 1960 г. р. (48 лет).

**Дата поступления в стационар:** 31.07.2009 г.

**Основной диагноз:** Ожог кипятком **I-III** степени правой нижней конечности.

**Площадь ожогового поражения:** 1,5% от общей площади поверхности тела.

**Назначено средство местного лечения:** Стелланин-ПЭГ, мазь 3% - 31.07.2009 г.  
Чередование препаратов мазь левомеколь и антисептика (йодопирона) со Стелланином с 05.08.2009 г..

**1-ый день лечения Стелланином:** На рану нанесен препарат Стелланин-ПЭГ, мазь 3%.

**3-ий день лечения Стелланином:** Серозное отделяемое. На рану нанесен препарат Стелланин-ПЭГ, мазь 3%.

**5-ый день лечения:** Лечение Стелланином чередуется с использованием антисептика (йодопирон) и левомеколем, т.к. раны вяло очищаются от фибрина.

**16-ый день лечения:** Полнота эпителизации 80 %. Остаточные раны расположены мозаично. Эпителизация краевая.

**20-ый день лечения:** Полнота эпителизации 100 %. Кожный покров восстановлен полностью. Подготовка к выписки из стационара.

**Полнота эпителизации:** 100 % на 20-й день терапии.

**Сроки полной эпителизации:** 20 дней.

**Дата выписки из стационара:** 20.08.2009 г.

**Больная ШЯС**, 1990 г. р. (19 лет).

**Дата поступления в стационар:** 31.08.2009 г.

**Основной диагноз:** Ожог кипятком **II -III** степени правой стопы.

**Площадь ожогового поражения:** 1,5 % от общей площади поверхности тела.

**Назначено средство местного лечения:** Стелланин-ПЭГ, мазь 3% - 31.08.2009 г.

**1-ый день лечения Стелланином:** Удален отслоенный эпидермис. После обработки раны перекисью водорода на рану тонким слоем нанесен препарат Стелланин-ПЭГ, мазь 3%.

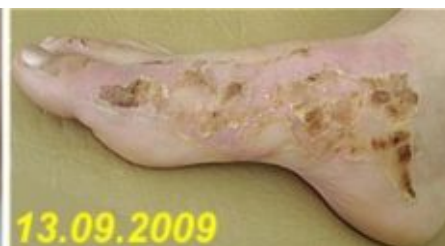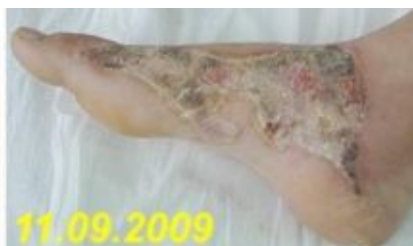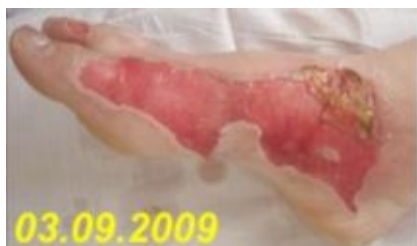**6-ой день лечения Стелланином:** Активная краевая эпителизация. Рана очищается от налета фибрина. После обработки раны перекисью водорода на рану тонким слоем нанесен препарат Стелланин-ПЭГ, мазь 3%.

**13-ый день лечения Стелланином:** Полнота эпителизации 100 %. Подготовка к выписке из стационара.

**Полнота эпителизации:** 100 %.

**Сроки полной эпителизации:** 13 дней.

**Дата выписки из стационара:** 13.09.2009 г.





## БОЛЬНЫЕ С ОЖОГАМИ ШАБ-IV СТЕПЕНИ

**Больная ГАА**, 1979 г. р. (30 лет).

**Дата поступления в стационар:** 16.05.2009 г.

**Основной диагноз:** Ожог I-ША-Б степени (пламенем) задних поверхностей обеих голеней.

**Площадь ожогового поражения:** 5% от общей площади поверхности тела, в т.ч. глубокие ожоги - 0,3%

**Назначено средство местного лечения:** Левомеколь мазь, растворы антисептиков - 16.05.2009 г.  
Заменены на Стелланин, мазь 3% - 29.05.2009 г.

**При поступлении в стационар:** Назначены мазь Левомеколь, растворы антисептиков, проводится подготовка ран к аутодермопластике (с 16.05.2009 г. по 29.05.2009 г.). В связи с отсутствием положительной динамики произведена замена средств местной терапии на Стелланин.

**1-ый день лечения Стелланином:** Замена мази Левомеколь на Стелланин, мазь 3%.

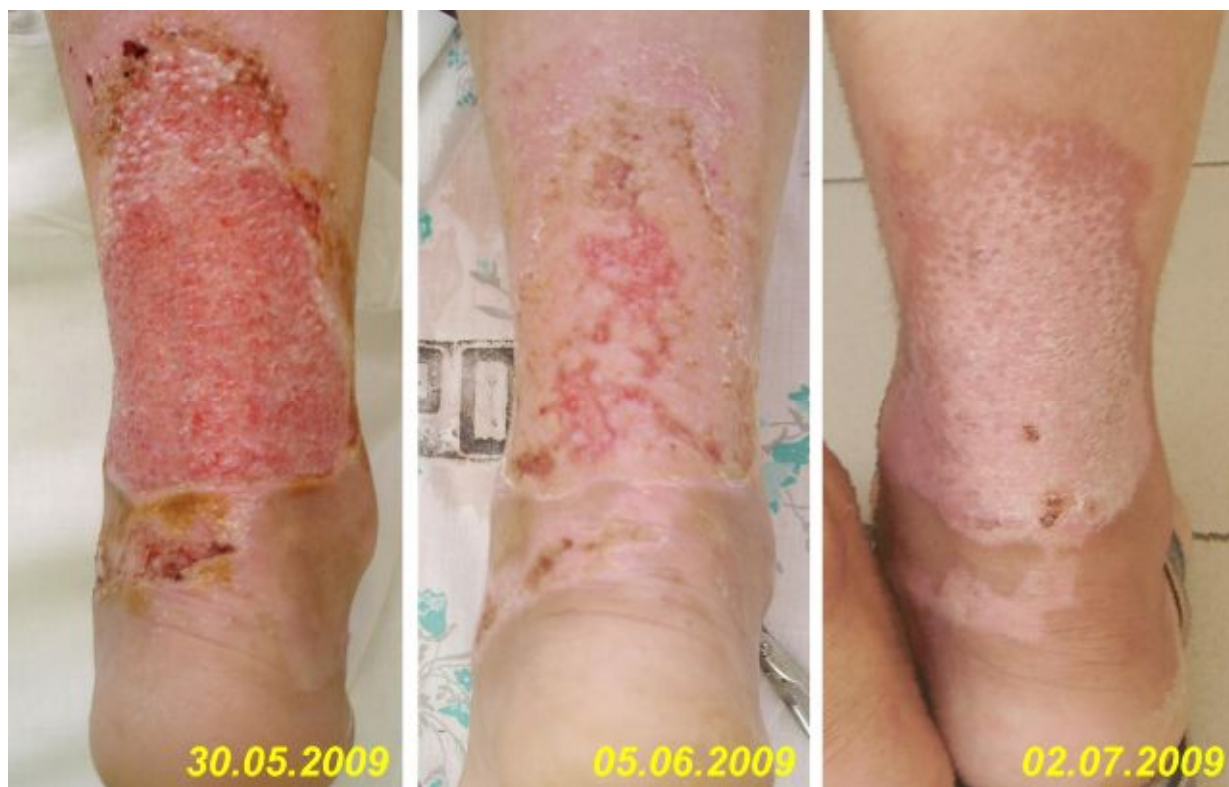**7-ой день лечения Стелланином:** На левой голени кожный покров восстановлен полностью, на правой голени остались мозаично расположенные до 0,5 см в диаметре в стадии краевой и островковой эпителизации. **Необходимость в аутодермопластике отсутствует.** Выписана из стационара.

**Последующее наблюдение:** 02.07.2009 г. - рана полностью эпителизирована. Кожный покров восстановлен. Рубец мягкий эластичный, бледно-розового цвета, не возвышающийся над поверхность здоровой кожи.

**Полнота эпителизации:** левая голень - 100 % на 7-й день терапии Стелланином, правая голень – 70 %.

**Сроки полной эпителизации:** 7 дней (на левой голени).

**Дата выписки из стационара:** 05.06.2009 г.



**Больная ЛОН**, 1967 г. р. (41 года).

**Дата поступления в стационар:** 11.07.2009 г.

**Основной диагноз:** Ожог кипятком **IIA-B** степени кисти.

**Площадь ожогового поражения:** 1% от общей площади поверхности тела, в т.ч. глубокие ожоги – 0,5% имеется необходимость проведения аутодермопластики.

**Назначено средство местного лечения:** Стелланин-ПЭГ, мазь 3% с 11.07.2009.

После аутодермопластики 04.08.2009 г. Стелланин, мазь 3% и мазь Левомеколь.

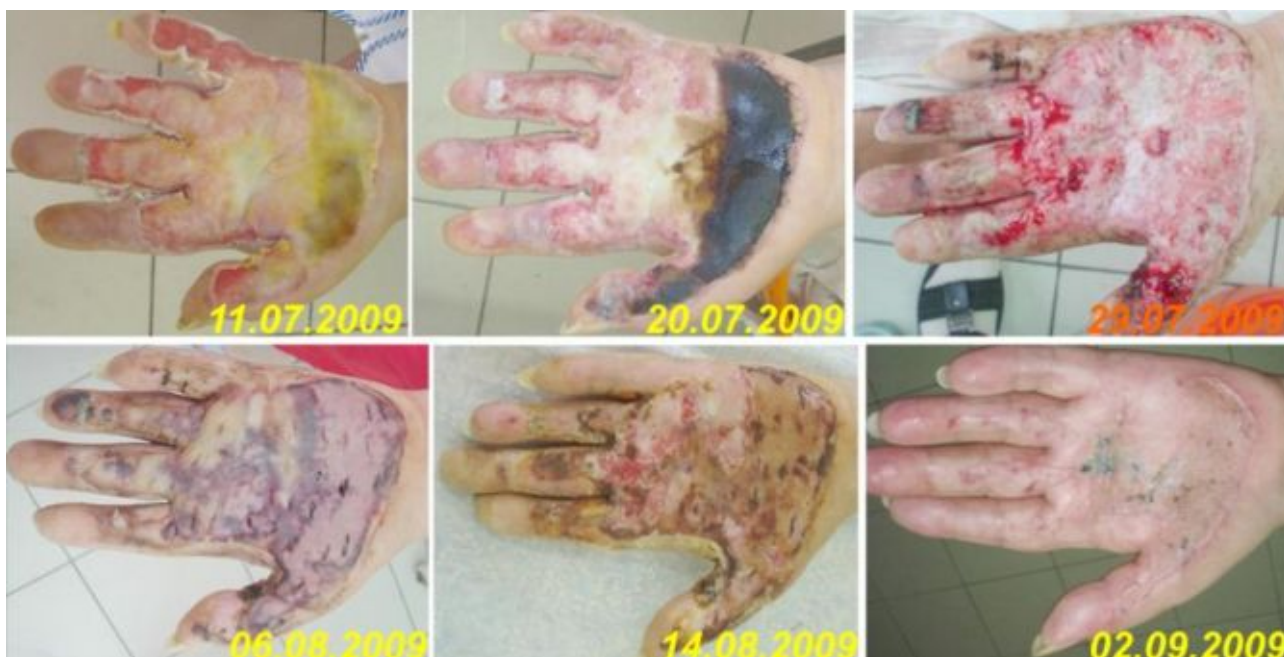**1-ый день лечения Стелланином:** Удален отслоенный эпидермис. После обработки раны перекисью водорода на рану тонким слоем нанесен препарат Стелланин-ПЭГ, мазь 3%, повязка с фурацилином.

**4-ый день лечения Стелланином:** После обработки раны перекисью водорода на рану тонким слоем нанесен препарат Стелланин-ПЭГ, мазь 3%, повязка с фурацилином. Необходимо подготовка раны к аутодермопластике после проведения некрэктомии.

**13-ый день лечения Стелланином:** 24.08.2009 г - сформировался сухой струп, плотно спаянный с подлежащей тканью – проведение химической некрэктомии.

**Последующее наблюдение:** 04.08.2009 г. проведена операция по аутодермопластике, срок приживления аутолооскута – 3 суток, лизис аутолооскута отсутствует. После операции применяется препарат Стелланин, мазь 3% и мазь левомеколь.

**Дата выписки из стационара:** 07.08.2009 г.



**Больная ЛЛП**, 1940 г. р. (68 лет).

**Дата травмы** 15.06.09 г.

**Дата поступления в стационар:** 17.06.2009 г.

**Основной диагноз:** Ожог кипятком **II-III-A-B** степени лица, шеи, туловища, верхних и нижних конечностей.

**Площадь ожогового поражения:** 40% от общей площади поверхности тела, в т.ч. глубокие ожоги - 5%, имеется необходимость проведения аутодермопластики.

**Назначено средство местного лечения:** Стелланин-ПЭГ, мазь 3% с 17.06.2009 и Стелланин, мазь 3% с 03.07.2009.

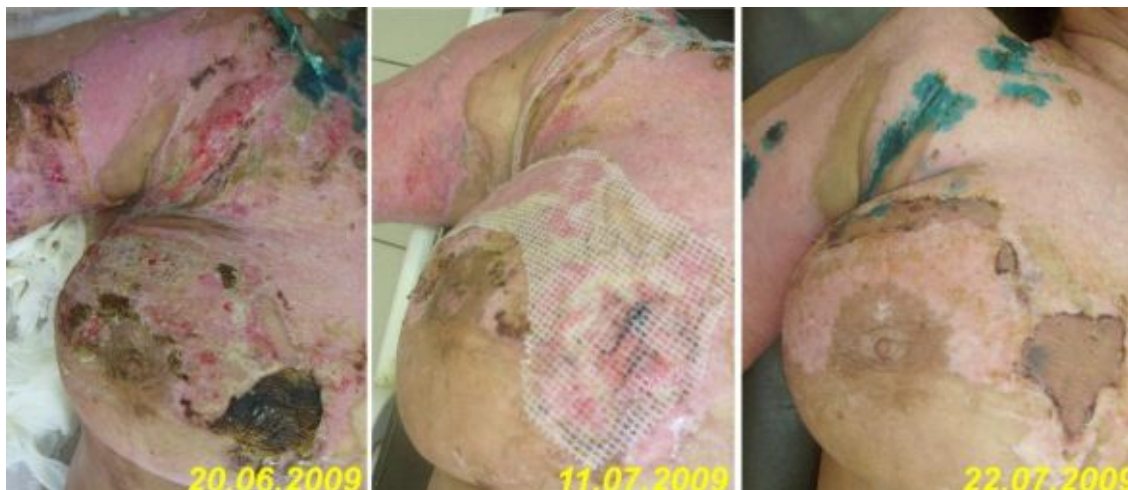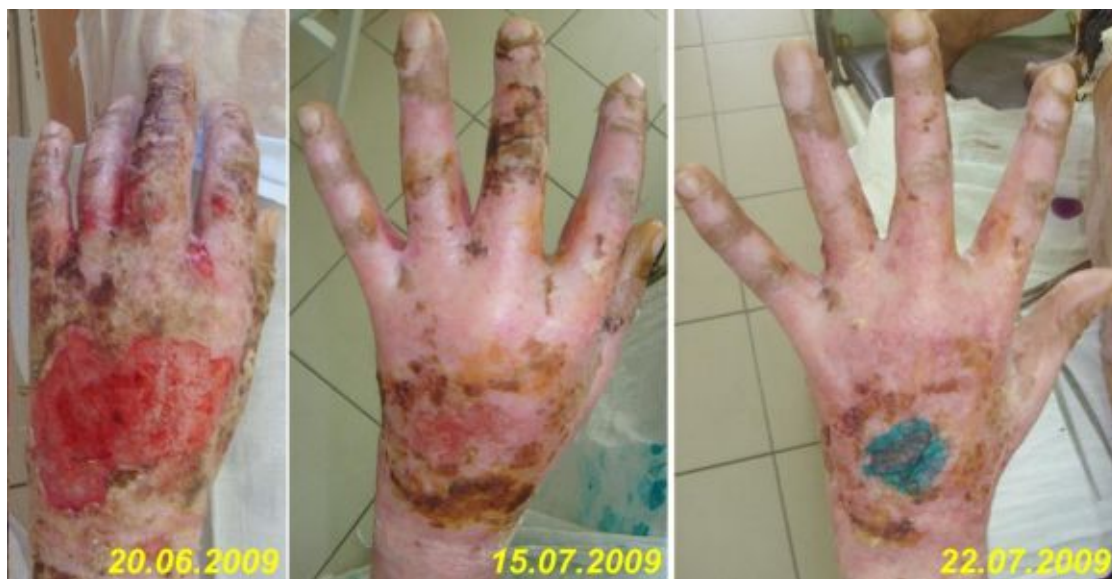**1-ый день лечения Стелланином:** Назначен препарат Стелланин-ПЭГ, мазь 3%

**16-ый день лечения Стелланином:** На молочных железах мозаично остались участки плотного струпа. На других пораженных частях тела – гранулирующая ткань. На молочные железы назначен препарат Стелланин-ПЭГ, мазь 3%, на другие раны Стелланин, мазь 3%.

**19-ой день лечения Стелланином:** Оставшаяся площадь поражения 3% из 5%. На молочных железах часть ожоговых ран с активной краевой и островковой эпителизацией. На бедре и левой кисти мозаично расположенные ожоги III степени площадью 1% эпителизовались полностью с помощью консервативного лечения, необходимость в аутодермопластике на бедре и кисти отсутствует. Больная подготовлена к операции - аутодермопластике на молочных железах.

**Последующее наблюдение:** Проведена операция по аутодермопластике 16.07.2009 г, срок приживления аутолоскута – 4 суток, лизис аутолоскута отсутствует. Применяется препарат Стелланин, мазь 3%.

**Дата выписки из стационара:** 25.07.2009 г.





**Больная МЕТ**, 1926 г. р. (82 года).

Дата поступления в стационар: 12.07.2009 г.

Основной диагноз: Ожог кипятком **ШАБ** степени правой стопы.

Площадь ожогового поражения: 0,5% от общей площади поверхности тела, в т.ч. глубокие ожоги - 0,3%.

Назначено средство местного лечения: Стелланин-ПЭГ, мазь 3% - 12.07.2009 г.

**1-ый день лечения Стелланином:** После обработки раны перекисью водорода на рану и область перифокального воспаления тонким слоем нанесен препарат Стелланин-ПЭГ, мазь 3%.

**2-ой день лечения Стелланином:** Выполнена некрэктомия. Область перифокального воспаления ярко выражена. На рану и область перифокального воспаления тонким слоем наносится препарат Стелланин-ПЭГ, мазь 3%.

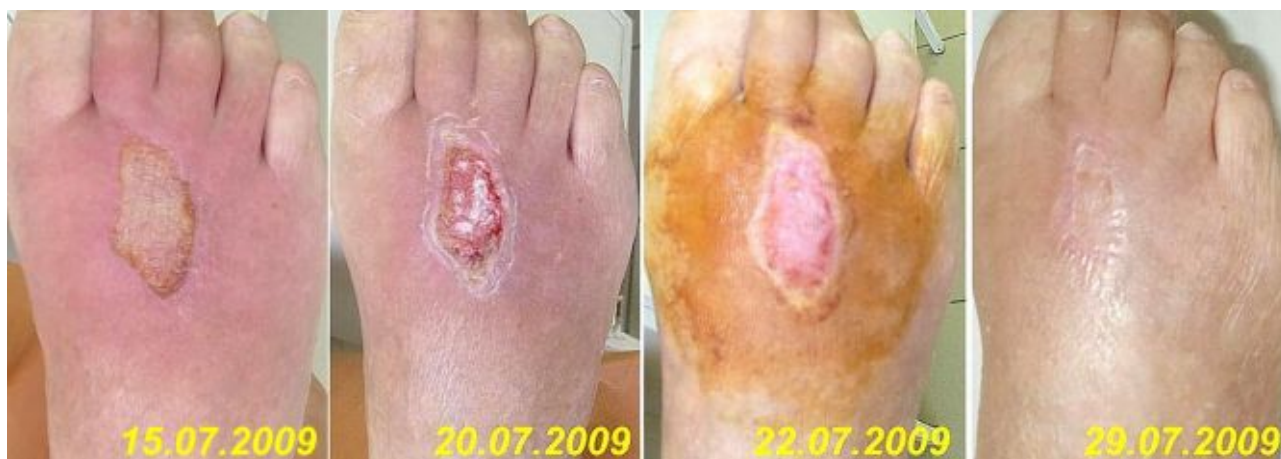**10-ый день лечения Стелланином:** Рана быстро уменьшается в размерах, очищена, явления перифокального воспаления полностью купированы. **Необходимость проведения аутодермопластики отсутствует.** Замена препарата Стелланин-ПЭГ, мазь 3% на Стелланин, мазь 3%.

**17-ый день лечения Стелланином:** Рана полностью эпителизована, кожный покров восстановлен. Подготовка к выписки из стационара.

Полнота эпителизации: 100 %

Сроки полной эпителизации: 17 дней.

Дата выписки из стационара: 04.08.2009 г.



**Больной СВА**, 1937 г. р. (72 года).

Дата поступления в стационар: 28.07.2009 г.

Основной диагноз: Электроожог **ШБ** степени левой кисти.

Площадь ожогового поражения: 0,5% от общей площади поверхности тела, имеется необходимость проведения аутодермопластики.

Назначено средство местного лечения: Стелланин-ПЭГ, мазь 3% - 28.07.2009 г.

**1-ый день лечения Стелланином:** Плотный темно-коричневый струп. На рану тонким слоем наносится препарат Стелланин-ПЭГ, мазь 3%.

**4-ый день лечения Стелланином:** Рана с налетом фибрина, очищается плохо. На рану тонким слоем наносится препарат Стелланин-ПЭГ, мазь 3%.

**7-ой день лечения:** Рана с налетом фибрина, не очищается, положительная динамика отсутствует. Замена Стелланина на левомеколь и растворы антисептиков.



**Больная ПЕИ**, 1951 г. р. (57 лет).

**Дата поступления в стационар:** 30.04.2009 г.

**Основной диагноз:** Ожог пламенем **I-ШАБ-IV** степени верхних и нижних конечностей.

**Площадь ожогового поражения:** 3% от общей площади поверхности тела, в т.ч. глубокие ожоги - 0,5% имеется необходимость проведения аутодермопластики.

**Назначено средство местного лечения:** Левомеколь мазь, растворы антисептиков: 30.04.2009 г.

Замена на Стелланин, мазь 3%: 25.05.2009 г.

**При поступлении в стационар:** Удален отслоенный эпидермис, Назначены мазь Левомеколь, растворы антисептиков.

Раны на кистях зажили, на стопе были выполнены 2 химические некрэктомии. Рана на стопе очищается очень плохо, эпителизация замедлена, отделяемое серозно-гнойное, обильное. В связи с незначительной положительной динамикой произведена замена средств местной терапии на Стелланин.

**1-ый день лечения Стелланином:** Замена мази Левомеколь на Стелланин, мазь 3%.

**6-ой день лечения Стелланином:** Рана очистилась от налета фибрина. На дне раны мелко-зернистые, ярко-розовые грануляции. Краевая и островковая эпителизация активная. Отделяемое серозное, скудное. Рана подготовлена к аутодермопластике (с 25.05.2009 г. по 01.06.2009 г.).

**Последующее наблюдение:** 02.07.2009 г. – выполнена операция по аутодермопластике, срок приживления аутолооскута – 6 суток, лизис аутолооскута отсутствует.

**Дата выписки из стационара:** 10.06.2009 г.

**Больной РАВ**, 1973 г. р. (36 лет).

**Дата поступления в стационар:** 24.06.2009 г.

**Основной диагноз:** Электроожог и ожог пламенем электродуги **ШАБ-IV** степени туловища, верхних и нижних конечностей, наружных половых органов.

**Площадь ожогового поражения:** 4% от общей площади поверхности тела, в т.ч. глубокие ожоги – 1,5% имеется необходимость проведения аутодермопластики.

**Назначено средство местного лечения:** Стелланин-ПЭГ, мазь 3% и Стелланин, мазь 3% с 24.06.2009.

Чередование препарата Стелланин на ранах **ШБ** и **IV** с антисептическими растворами и мазью Левомеколь с 03.07.2009 г.

**1-ый день лечения Стелланином:** На ожоги **ША** степени назначено применение препарата Стелланин, мазь 3%, на ожоги **ШБ-IV** степени – Стелланин-ПЭГ, мазь 3%.

**7-ой день лечения Стелланином:** Полнота эпителизации ожоговых ран **ША** степени 80%. Продолжено применение препаратов.

**9-ый день лечения Стелланином:** Полнота эпителизации ожоговых ран **ША** степени 90%. На ожоговых ранах **ШБ-IV** степени сформировался вторичный струп – замена Стелланина на ожоговых ранах **ШБ-IV** степени на антисептические растворы и мазь Левомеколь.

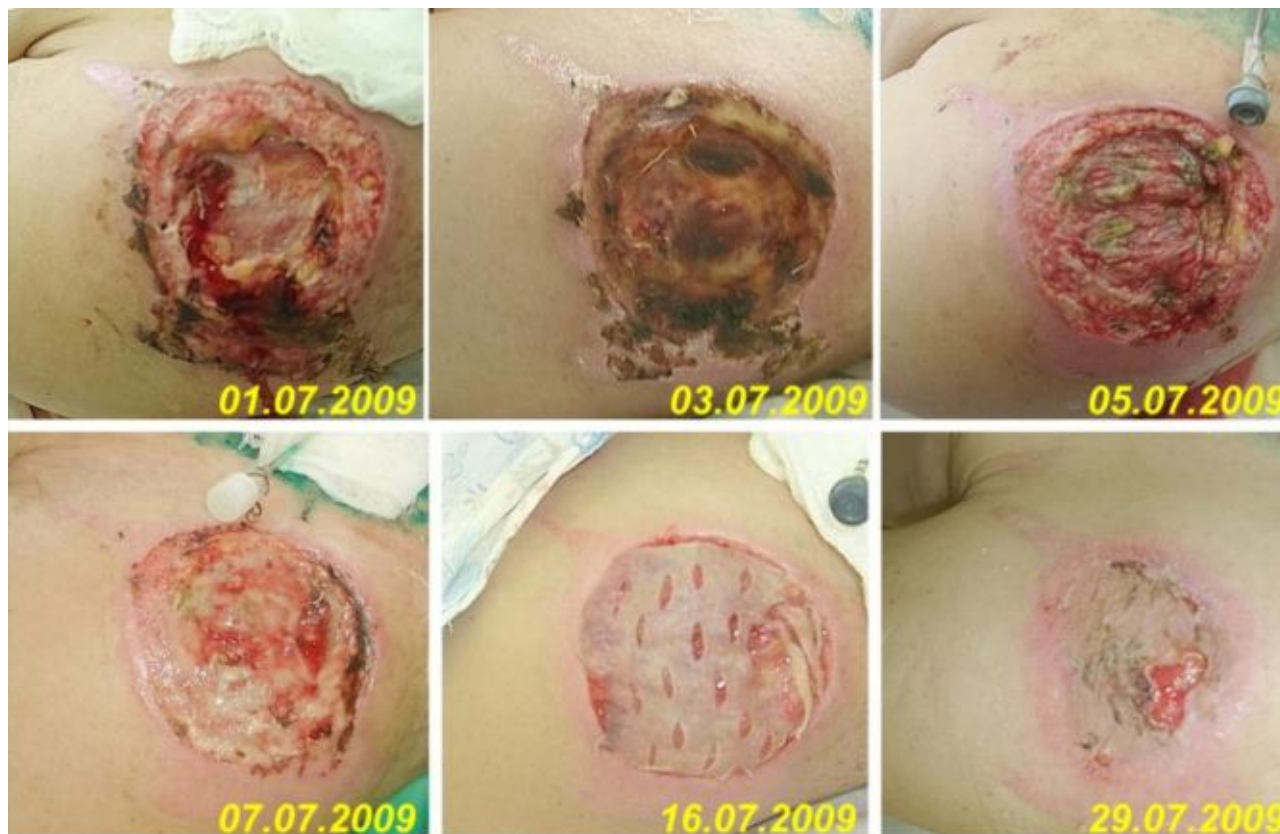**14-ый день лечения Стелланином:** Полнота эпителизации ожоговых ран **ША** степени 100%. Подготовка пациента к аутодермопластике.

**Последующее наблюдение:** 16.08.2009 г. проведена операция по аутодермопластике, срок приживления аутолоскута – 8 суток, лизис 5% пересаженного лоскута.

**Полнота эпителизации:** ожоги IIIА степени 100% на 14-й день терапии.

**Сроки полной эпителизации:** ожоги IIIА за 14 дней.

**Дата выписки из стационара:** 29.07.2009 г.



**Больной БСГ**, 1956 г. р. (53 года).

**Дата поступления в стационар:** 01.07.2009 г.

**Основной диагноз:** Ожог пламенем II-IIIА-Б степени лица, туловища, верхних и нижних конечностей.

**Площадь ожогового поражения:** 25% от общей площади поверхности тела, в т.ч. глубокие ожоги - 5% имеется необходимость проведения аутодермопластики.

**Назначено средство местного лечения:** Стелланин-ПЭГ, мазь 3% с 14.07.2009.

**1-ый день лечения Стелланином:** Назначен препарат Стелланин-ПЭГ, мазь 3%.

**4-ый день лечения Стелланином:** Оставшаяся площадь поражения 5%. После обработки раны перекисью водорода нанесен тонким слоем препарат Стелланин-ПЭГ, мазь 3% и повязка с раствором фурацилина.

**7-ой день лечения Стелланином:** Оставшаяся площадь поражения 4,5%. Эпителизация краевая и островковая. Больной подготовлен к операции по аутодермопластике.

**Последующее наблюдение:** Проведена операция по аутодермопластике, срок приживления аутолоскута – 9 суток, лизис аутолоскута отсутствует. Применяется препарат Стелланин, мазь 3%.

**Дата выписки из стационара:** 04.08.2009 г.

**Больная СЛА**, 1937 г. р. (72 года).

Дата поступления в стационар: 21.08.2009 г.

Основной диагноз: Ожог кипятком **I-IIIА-Б** степени правой голени.

Площадь ожогового поражения: 1,5% от общей площади поверхности тела, в т.ч. глубокие ожоги - 0,2%.

Сопутствующие заболевания: сахарный диабет.

Назначено средство местного лечения: Стелланин-ПЭГ, мазь 3% - 24.09.2009 г.

**1-ый день лечения Стелланином:** Установлена необходимость проведения аутодермопластики. После обработки раны перекисью водорода на рану и область перифокального воспаления тонким слоем нанесен препарат Стелланин-ПЭГ, мазь 3%.

**11-ый день лечения Стелланином:** Выполнена некрэктомия. Рана очищается от налета фибрина, грануляции расположены мозаично. После обработки раны перекисью водорода на рану тонким слоем наносится препарат Стелланин, мазь 3%.

**18-ый день лечения Стелланином:** Активная краевая и островковая эпителизация. Полнота эпителизации 95%. Рана очистилась от налета фибрина, быстро уменьшается в размерах, явления перифокального воспаления полностью купированы.

**Необходимость проведения аутодермопластики отсутствует.**

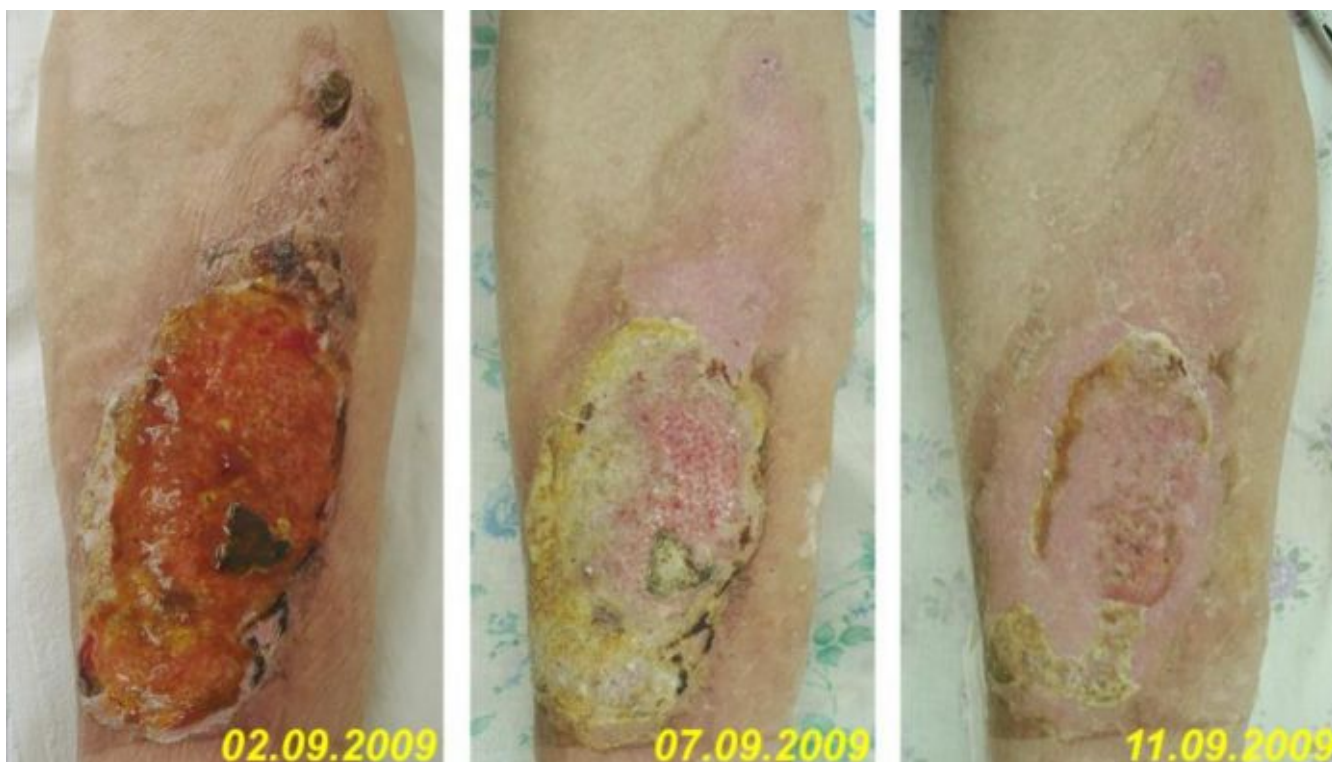**20-ый день лечения Стелланином:** Рана полностью эпителизовалась. Подготовка к выписке из стационара.

Полнота эпителизации: 100 %

Сроки полной эпителизации: 18 дней ожога **IIIА** степени;

20 дней ожога **IIIБ** степени.

Дата выписки из стационара: 13.09.2009 г.



**Больная ОЕС**, 1986 г. р. (23 года).

**Дата поступления в стационар:** 02.09.2009 г.

**Основной диагноз:** Контактный ожог раскаленным предметом **II-ШАБ** степени правой верхней конечности, правой молочной железы.

**Площадь ожогового поражения:** 3% от общей площади поверхности тела, в т.ч. глубокие ожоги - 0,2%.

**Назначено средство местного лечения:** Стелланин-ПЭГ, мазь 3% - 02.09.2009 г.

**1-ый день лечения Стелланином:** После удаления отслоенного эпидермиса на рану и область перифокального воспаления тонким слоем нанесен препарат Стелланин-ПЭГ, мазь 3%.

**5-ый день лечения Стелланином:** Выполнена некрэктомия. На рану и область перифокального воспаления тонким слоем наносится препарат Стелланин-ПЭГ, мазь 3%.

**12-ый день лечения Стелланином:** Рана очищается от налета фибрина, оставшиеся гранулирующие раны расположены мозаично. На рану и область перифокального воспаления тонким слоем наносится препарат Стелланин-ПЭГ, мазь 3%.

**17-ый день лечения Стелланином:** Ожог **IIIA** степени полностью эпителизирован, кожный покров восстановлен на молочной железе. На внутренней поверхности верхней трети правого предплечья - мозаично расположенные гранулирующие раны диаметром от 0,5 до 1 см уменьшаются за счет краевой и островковой эпителизации.

**Необходимость проведения аутодермопластики отсутствует.** Замена препарата Стелланин-ПЭГ, мазь 3% на Стелланин, мазь 3%. Подготовка к выписке из стационара.

**Полнота эпителизации:** ожога **IIIA** степени - 100 %

**Сроки полной эпителизации:** ожога **IIIA** степени 17 дней.

**Дата выписки из стационара:** 22.09.2009 г.



## РЕЗУЛЬТАТЫ ИССЛЕДОВАНИЙ

Лечение ожоговых ран препаратом Стелланин-ПЭГ мазь 3% начинали в первую стадию раневого процесса (фаза экссудации) при наличии выраженной реакции воспаления и обильного отделяемого. После туалета ран препарат наносили на марлевую салфетку тонким слоем. перевязки проводили 1 раз в 1-3 дня.

Применение мази Стелланин-ПЭГ осуществляли либо с первого дня поступления больного в стационар, либо в случае отсутствия положительной динамики заживления ожоговой раны при использовании традиционно используемых препаратов местного действия, таких как мазь левомеколь, антисептические растворы (1% раствор йодопирона, раствор хлоргексидина, раствор фурациллина).

Необходимо отметить, что использование мази Стелланин-ПЭГ при лечении ожогов IIIA степени приводило к быстрой эвакуации из раны гнойного отделяемого, что обусловлено высоким осмотическим потенциалом препарата (Страдомский и др., 2009). Применение мази Стелланин-ПЭГ также способствовало уменьшению отека, купированию перифокального воспаления, после чего начиналась активная краевая и островковая эпителизация.

После перехода ожоговой раны в третью фазу раневого процесса (фазу регенерации), при отсутствии гнойного отделяемого и значительном снижении серозного отделяемого, активной эпителизации производили смену препарата Стелланин-ПЭГ на Стелланин.

В ходе лечения больных препаратами Стелланин было отмечено значительное сокращение сроков эпителизации ожогов IIIA степени. Самостоятельное восстановление целостности кожного покрова у пострадавших, лечение которых включало мази Стелланин-ПЭГ и Стелланин, происходило на 14,8 суток (табл.), т.е. полная эпителизация происходила в среднем более чем на 4 суток (на 20 %) быстрее, чем при применении традиционно используемых препаратов местного действия.

Таблица.

**Сроки эпителизации ран при пограничных ожогах IIIA степени**

Возраст пациентов	Применяемый препарат		
	Стелланин-ПЭГ + Стелланин	Левомеколь + антисептические растворы (в среднем по ожоговому центру БСМП-2)	Левомеколь (данные из отчета ГОУ ДПО РМАПО)
До 50 лет	14,1±4,0 дней	14,8±4,9 дней	18-20 дней
Более 50 лет	15,9±5,0 дней		20-23 дня
			19,1±1,6

В то же время, необходимо отметить, что при лечении ожогов IIIА степени препаратами Стелланин в 13 % случаев раны вяло очищались от фибринозного налета, что замедляло динамику заживления. В этих случаях применение Стелланина чередовали с мазью левомеколь и антисептиком йодопираном.

Оценка клинических результатов применения мази Стелланин-ПЭГ при подготовке глубоких ожогов IIIБ-IV степени к операции по аутодермопластике показала эффективность препарата, особенно в случаях вяло очищающихся ран.

В то же время, применение препаратов Стелланин в ходе подготовки пациента к аутодермопластике при незначительных по площади (до 0,5% от общей площади поверхности тела), либо при мозаичных ожогах IIIБ степени (что суммарно составило 40 % случаев) приводило к быстрому уменьшению ран в размерах, их очищению и активной эпителизации. Отмечены также 2 случая уменьшения объема необходимого оперативного вмешательства, т.к. мозаичные ожоги IIIБ степени эпителизировались полностью с помощью консервативного лечения препаратом Стелланин-ПЭГ.

Необходимо также отметить, что препараты Стелланина показали высокую терапевтическую эффективность при таком отягчающем лечение сопутствующем заболевании, как сахарный диабет. Полная эпителизация наступила на 9 день лечения препаратом Стелланин-ПЭГ у больной КНД (73 года) с ожогами II-IIIА степени, а также на 18 день лечения препаратом Стелланин у больной СЛА (72 года) с ожогами I-IIIАБ степени.

Подводя итог данного исследования необходимо отметить, что препараты Стелланин-ПЭГ мазь 3% и Стелланин мазь 3% наиболее эффективны:

- при лечении ожогов II-IIIА степени,
- мозаичных ожогов IIIБ степени и
- при подготовке пациентов к операции по аутодермопластике в случае ожогов IIIБ-IV степени.

Использование мази Стелланин-ПЭГ целесообразно в первую фазу раневого процесса, т.к., препарат обладает значительным противовоспалительным эффектом и способствует скорейшей эвакуации гнойного отделяемого из раны за счет очень высокого осмотического потенциала. Назначение препарата Стелланин на гидрофобной основе целесообразно при переходе раневого процесса в третью фазу активной регенерации.

По сравнению с ранее использовавшимися препаратами, применение Стелланиновых мазей в среднем на 4 дня ускоряло наступление полной эпителизации ожоговой раны, а в ряде случаев снижался объем необходимого оперативного вмешательства.

## ЗАКЛЮЧЕНИЕ И РЕКОМЕНДАЦИИ

1. Применение препаратов Стелланин позволяет сократить сроки лечения больных ожоговой болезнью примерно на 20%, а также снижает объем оперативного вмешательства при операциях по аутодермопластике.
2. Препараты Стелланин целесообразно применять в качестве средств консервативной терапии при лечении ожогов II-IIIА степени, мозаичных ожогов IIIБ степени, а также при подготовки пациентов к операции по аутодермопластике в случае ожогов IIIБ-IV степени.
3. Мазь «Стелланин<sup>®</sup>-ПЭГ» целесообразно применять в первую фазу раневого процесса для интенсификации процесса очищения ран и активации эпителизации.
4. Применение мази «Стелланин<sup>®</sup>» на гидрофобной основе целесообразно при переходе раневого процесса в третью фазу для активации процессов регенерации.
5. Рекомендуются широкое применение мазей «Стелланин<sup>®</sup>» и «Стелланин<sup>®</sup>-ПЭГ» в клинической практике при стационарном лечении пациентов для лечения ожогов II-IV степени.



## ЛИТЕРАТУРА

1. Алексеев А. А. 1993. Ожоговый сепсис: диагностика, профилактика, лечение. Автореферат дис. доктора мед. наук. - М. 36 с.
2. Алексеев А. А., Яшин А. Ю. 1996. Комбинированная аутодермопластика с трансплантацией культивированных аллофибробластов при обширных глубоких ожогах: клинические результаты и перспективы. // Новые методы лечения ожогов с использованием культивированных клеток кожи. Международный симпозиум. Тула, с.1.
3. Алексеев А. А. 1999. Лечение ожоговой болезни. // Медицинская газета, №22. с. 8-9.
4. Вихриев Б. С., Бурмистрова В. М. 1986. Ожоги. Руководство для врачей. Л.: Медицина.
5. Вишневский А. А., Вилявин Г. Д., Шрайбер М. И. Термические ожоги. 1960. Термические ожоги // Труды XXVII Всесоюзного съезда хирургов. М. с.13-20.
6. Герасимова Л.И, Жижин В.Н., Кижаяев Е.В., Путинцев А.Н. 1996. Термические и радиационные ожоги. М.: Медицина. 244 с.
7. О результатах клинического исследования препарата Эбермин у обожженных больных. 2006. Отчет Российской Медицинской Академии Последипломного образования Федерального агентства по здравоохранению и социальному развитию (ГОУ ДПО РМАПО).
8. Страдомский Б.В., Солодунов Ю.Ю., Лыкова Е.О. 2009. Экспериментальная и клиническая фармакология мазевых форм Стелланина (1,3-диэтилбензимидазолия трийодида). Ростов-на-Дону. 70 с.
9. Юденич В.В. 1980. Лечение ожогов и их последствий. М.: Медицина. 191с.
10. Hunt TK. J. 1979. Trauma. 19(11). p. 890–893.
11. McManus WF. 1989. Arch. Surg.124(6). p. 718–720.